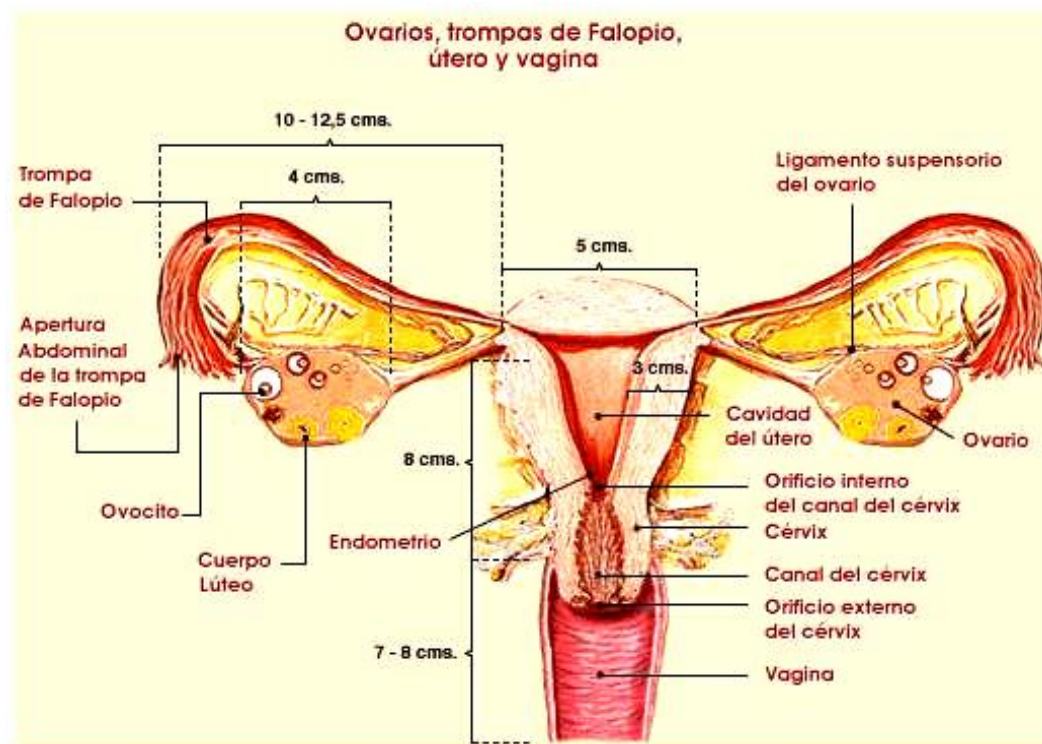


# APARATO REPRODUCTOR FEMENINO

## GÓNADAS FEMENINAS

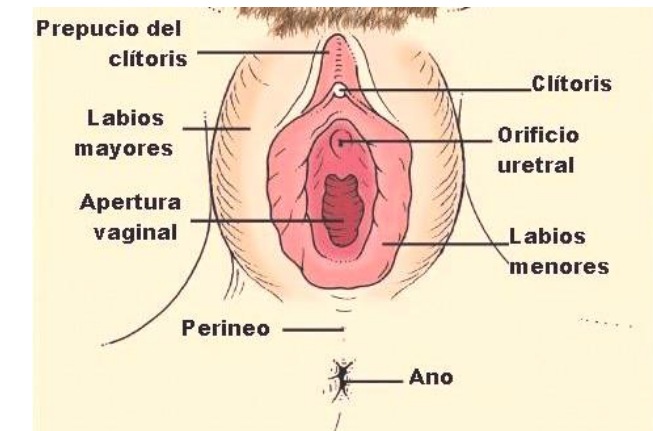
Las gónadas femeninas son los **OVARIOS** presentan una médula interna y una corteza externa que posee unas cavidades, folículos, en cuyo interior se encuentran los ovocitos (células precursoras de óvulos). También se producen hormonas sexuales: **ESTRÓGENOS** y **PROGESTERONA**.



## CONDUCTOS GENITALES

Desde los Ovarios hasta el exterior: dos **TROMPAS DE FALOPIO**, el **ÚTERO** (con mucosa: Endometrio, músculo Miometrio y el cuello o Cervix) y la **VAGINA** (la abertura vaginal se encuentra entre la de la uretra y el ano).

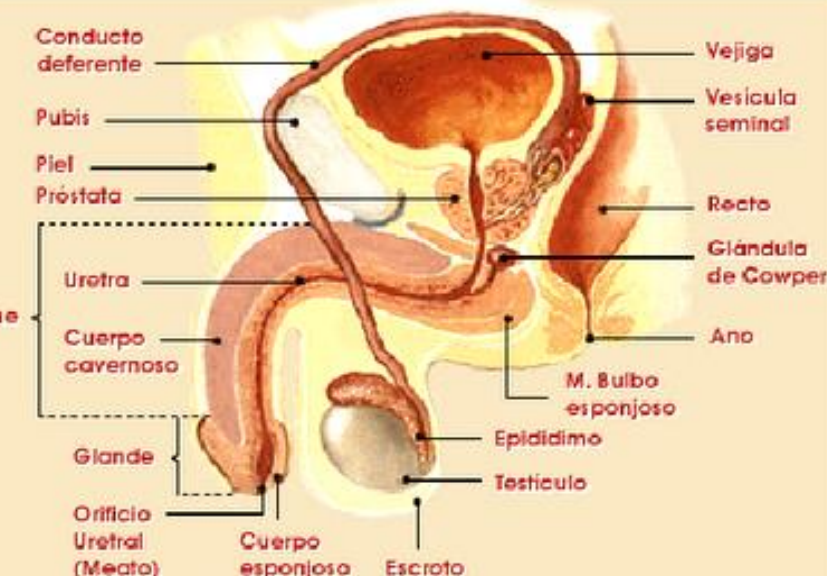
## ÓRGANOS GENITALES EXTERNOS



Son los **LABIOS MAYORES** (repliegues con vello externo), **LOS LABIOS MENORES** (repliegues internos bajo los anteriores) y **CLÍTORIS** (órgano parecido al pene con tejido eréctil, situado en el punto superior de unión de los labios menores).

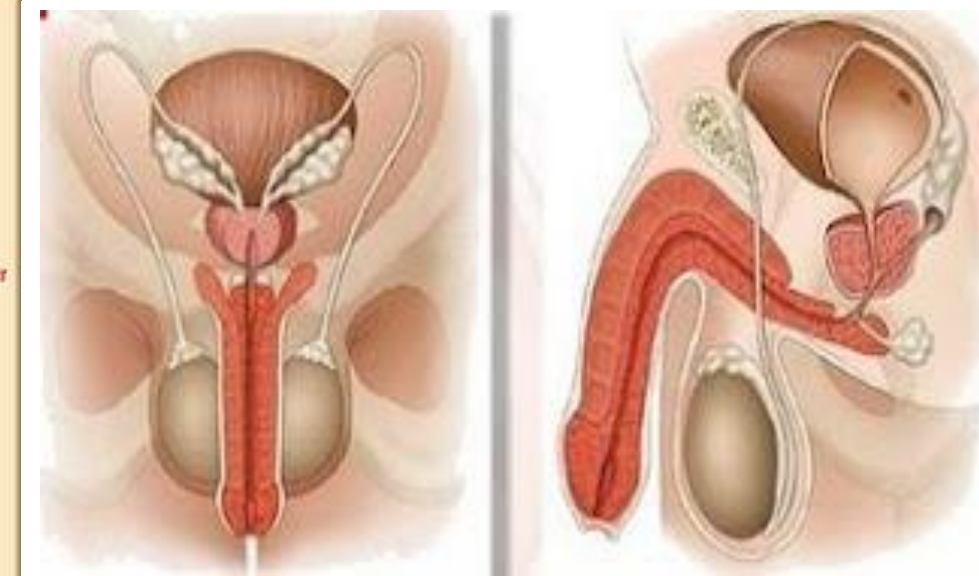
# APARATO REPRODUCTOR MASCULINO

## GÓNADAS MASCULINAS



Las gónadas masculinas son los **TESTÍCULOS** que producen espermatozoides y hormonas como la **TESTOSTERONA**

## CONDUCTOS GENITALES

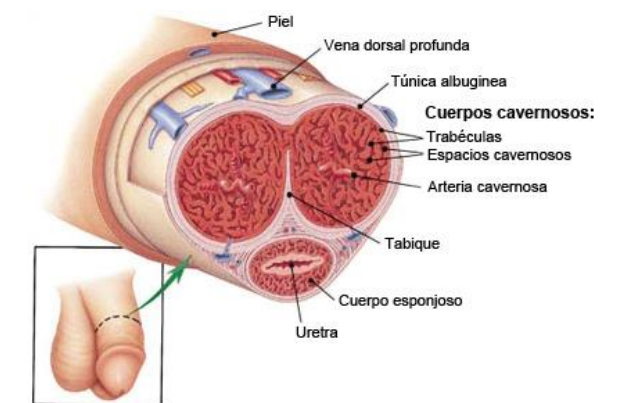


Los conductos genitales conducen el semen (espermatozoides y otras sustancias) desde los testículos hasta el exterior pasando por el **EPIDIDIMO** (donde se almacenan y maduran los espermatozoides), el **CANAL DEFERENTE**, y la **URETRA**.

## GLÁNDULAS SEXUALES

Producen sustancias que se unen a los espermatozoides formando el semen. Son: Las **VESÍCULAS SEMINALES** que producen líquido seminal (con fructosa) que nutre a los espermatozoides. La **PRÓSTATA**, produce líquido prostático que aumenta la movilidad de los espermatozoides. Las **GLÁNDULAS DE COWPER**, producen líquido alcalino que neutraliza la secreción ácida de la vagina femenina.

## ÓRGANO COPULADOR



Los cuerpos cavernosos y esponjosos se rellenan de sangre, aumentan de tamaño y provocan la rigidez o erección del **PENE** para su introducción en la vagina en la copulación. La parte final del pene se ensancha y se llama glande y está recubierto con un repliegue de piel denominado prepucio.

